

Sutureless limbal-conjunctival autograft for nasal pterygium surgery

Resección de Pterigion Nasal Primario con Autoinjerto Limbo-Conjuntival sin Suturas

¹Luis F. Mejía, MD
²Juan P. Santamaría, MD
³Juan C. Gil, MD
³Juan F. Peláez, MD
³Andrea Córdoba, MD
³Sergio A. Carvajal, MD

Recibido
Aceptado

Resumen

Objetivo: Evaluar la efectividad y los síntomas en el postoperatorio de la resección de pterigion nasal primario con autoinjerto limbo-conjuntival sin suturas.

Diseño del estudio: Estudio prospectivo e intervencional.

Métodos: Se incluyeron 58 ojos de 58 pacientes con pterigion nasal primario que fueron llevados a resección con autoinjerto limbo-conjuntival; la fijación del autoinjerto se realizó con cauterio en 29 pacientes y con

¹ Oftalmólogo, Sub-especialista en Córnea y Enfermedades Externas. Jefe del Servicio de Córnea, Universidad CES. Medellín, Colombia.
² Oftalmólogo. Jefe del Programa de Oftalmología, Universidad CES. Medellín, Colombia.
³ Residente de Oftalmología. Universidad CES. Medellín, Colombia.

Autor responsable:
Luis F. Mejía, MD
Cra 25A # 1-31, Office 914
Teléfono/FAX: (+574) 3177220
Email: lfmejia@lfmejia.com

El presente estudio se realizó sin ningún tipo de interés comercial.

sutura en 29 pacientes. Se realizó un seguimiento periódico de los casos por 24 meses y variables como el tiempo quirúrgico, el discomfort en el postoperatorio, el edema de la plastia, la inflamación ocular y las complicaciones fueron evaluadas y comparadas entre los subgrupos.

Resultados: El tiempo quirúrgico promedio fue de 16 minutos para el grupo de fijación con cauterio y de 40 minutos en el grupo de fijación con suturas. El discomfort postoperatorio durante los primeros 15 días fue menor en el grupo de fijación con cauterio ($p < 0.001$). No hubo diferencias entre los subgrupos en la tasa de recurrencia, pero el grupo de fijación con cauterio presentó una tasa mayor de dehiscencia de los bordes de la plastia ($p < 0.001$) y del descenso conjuntival ($p < 0.001$).

Conclusiones: La resección del pterigion nasal primario con autoinjerto limbo-conjuntival fijado con cauterio es una técnica prometedora que lleva a un menor discomfort postoperatorio que la técnica convencional con suturas, tiene una baja tasa de recurrencias y requiere de un menor tiempo quirúrgico.

Palabras claves: cauterio, autoinjerto limbo-conjuntival, pterigion.

Abstract

Objective: To evaluate the effectiveness and postoperative symptomatology of sutureless limbal-conjunctival autograft for pterygium surgery.

Study design: Prospective and interventional study.

Methods: 58 eyes of 58 patients with primary nasal pterygium that underwent pterygium resection with limbal-conjunctival autograft were included. Graft fixation was done with cauterium in 29 patients and with sutures in 29 patients. The patients were followed with periodic evaluations during 24 months. Surgical time, postoperative discomfort, graft edema, ocular inflammation, and complications were evaluated and compared between groups.

Results: The average surgical time was 16 minutes for the cauterium group and 40 minutes for the suture group. Postoperative discomfort during the first 15 days was statistically significant lesser for the cauterium group ($p < 0.001$). There was no difference in recurrence rate among groups; however, the cauterium-fixation group presented a significantly greater incidence of graft's edges dehiscence ($p < 0.001$), and superior conjunctiva dehiscence ($p < 0.001$).

Conclusions: Primary nasal pterygium resection with cauterium-fixated limbal-conjunctival autograft is a promising technique that causes less postoperative discomfort than conventional sutures, has a low recurrence rate and requires less surgical time.

Key words: cauterium, limbal-conjunctival autograft, pterygium.

Introducción

El pterigion es una patología común^{1,2} que causa múltiples síntomas oculares^{3,4,5} y cuyo tratamiento definitivo es la resección quirúrgica.^{6,7} Algunas de las técnicas de resección descritas incluyen: la técnica de la

esclera desnuda,⁸ el cierre primario, la plastia por deslizamiento^{9,10} y la plastia libre con autoinjerto limbo-conjuntival;^{11,12,13,14,15} con tasas de recurrencia variables entre un 2% y un 82% según la técnica utilizada.^{8,9,10,11,12,13,14,15}

El uso de autoinjertos limbo-conjuntivales, una de las técnicas preferidas hoy en día, busca lograr una repoblación del limbo enfermo con células madre¹⁶ y la fijación de dichos injertos al lecho quirúrgico se ha realizado tradicionalmente con suturas. Pero debido al discomfort causado por estas en el postoperatorio, se han descrito técnicas sin suturas, como el uso de pegante tisular^{17, 18, 19} y más recientemente, el uso de cauterio²⁰ para la fijación de los autoinjertos. Esta última técnica, es la que se evalúa en este estudio.

Materiales y Métodos

Se realizó un estudio de intervención y prospectivo en el cual se incluyeron 58 ojos de 58 pacientes con pterigion nasal primario que fueron llevados a resección del pterigion con autoinjerto limbo-conjuntival. La fijación del autoinjerto se realizó con cauterio en 29 pacientes y con sutura en 29 pacientes. El protocolo de este estudio fue aprobado por el comité de Ética de la Universidad CES y se realizó de acuerdo a la Declaración de Helsinki. Todos los pacientes incluidos aceptaron voluntariamente participar en el estudio y firmaron un consentimiento informado.

Técnica Quirúrgica:

Bajo anestesia tópica, se realizó resección del pterigion con un cuchillito desechable de 15° iniciando por la porción corneal y

buscando liberar al máximo la tracción de la conjuntiva nasal con el objetivo de resecar la menor cantidad posible de conjuntiva sana. El cuerpo del pterigion y la cápsula de Tenon subyacente fueron reseçadas utilizando tijeras Wesscott y pinza Colibri Barraquer. Acto seguido, se regularizó la superficie corneal y limbar utilizando una fresa plana de diamante de 3mm de diámetro y de alta velocidad (Aerorotor).²¹

El autoinjerto limbo-conjuntiva fue obtenido del mismo ojo así: se realizaron con un cuchillito desechable de 15° dos incisiones radiadas en la conjuntiva bulbar superior que se extendieron hasta 0.5mm dentro de la córnea clara para así, incluir las palizadas de Vogt. Luego, el injerto fue separado del limbo con tijeras Vannas rectas y fue posicionado en el lecho quirúrgico y fijado con cauterio o con suturas.

La fijación del autoinjerto en el grupo de suturas se realizó con dos puntos limbares conjuntiva(injerto)-epiesclera-conjuntiva de nylon 10-0 y con 5 puntos conjuntiva(injerto)-conjuntiva de nylon 10-0 a nivel de los bordes libres (Figura 1). La fijación del autoinjerto en el grupo de cauterio se realizó con un bipolar (YZ-II; Shanmu, Dalian, China); tomando los bordes del injerto y de la conjuntiva del lecho quirúrgico y aplicando cauterio hasta lograr un discreto blanqueamiento del tejido. Este procedimiento se repetía de manera equidistante para un total de 7-8 puntos de electrocauterio. (Figura 2).

Acto seguido, se realizó un descenso de la conjuntiva superior para cubrir el defecto generado luego de la obtención del injerto y se fijó con la misma técnica utilizada para la fijación del autoinjerto (cauterio o sutura).

Al finalizar la cirugía, independiente de la técnica de fijación utilizada, se aplicaba ungüento de dexametasona-neomicina-polimixina y se dejaba oclusión por 24 horas. Al día siguiente, se iniciaba fluorometalona 0.1% 5 veces al día por 2 semanas y carboximetilcelulosa 1% 5 veces al día por 3 meses.

Periodo postoperatorio:

En el postoperatorio se realizaron evaluaciones en los días 1, 5, 8, 15 y 30 y se registraron las siguientes variables: discomfort del paciente según escala análoga (Figura 3), edema de la plastia (0: Ausente, 1-2: Leve, 3-4: Moderado, 5: Severo), inflamación ocular (0: Ausente, 1-2: Leve, 3-4: Moderado, 5: Severo) y complicaciones como dehiscencia de la conjuntiva superior, luxación de la plastia, retracción de la plastia y recidiva a 24 meses.

Análisis estadístico:

El análisis estadístico se realizó utilizando el software SPSS versión 21. Se consideró estadísticamente significativa una $p < 0.05$.

Resultados

La edad media de los 58 pacientes incluidos fue 39.4 años (rango: 19-61) y el 53.4% fueron pacientes de sexo masculino. No se detectaron diferencias estadísticamente significativas en las características demográficas entre ambos subgrupos. El tiempo quirúrgico medio fue de 16 ± 3 minutos en el grupo de fijación con cauterio y de 39.7 ± 4 en el grupo de fijación con suturas.

Discomfort

El grupo de fijación con suturas presentó una tasa mayor de discomfort en el postoperatorio con respecto al grupo de fijación con cauterio, siendo esta diferencia estadísticamente significativa desde el primer día postoperatorio ($p < 0.001$) hasta el 15vo día postoperatorio ($p < 0.001$). (Figura 4a)

Edema de la plastia e Inflamación Ocular

No se evidenció una diferencia estadísticamente significativa para estas dos variables entre los subgrupos de fijación con sutura y de fijación con cauterio, a excepción del edema de la plastia al 8vo día postoperatorio, que fue mayor en el grupo de fijación con cauterio ($p < 0.001$). (Figura 4b)

Complicaciones

En el grupo de fijación con cauterio, se observó luxación de la plastia en un paciente (3.4%) y dehiscencia parcial de los bordes de la plastia en 16 pacientes (55.1%) (Figura 5); sin embargo, este último hallazgo fue auto limitado y no generó consecuencias funcionales ni cosméticas. Se identificó dehiscencia de la conjuntiva superior en 26 pacientes (89.6%) y desarrollo de granuloma en 5 pacientes, que mejoraron completamente luego de tratamiento tópico con fluorometalona. No se identificó ningún caso de luxación de la plastia, dehiscencia de los bordes de la plastia ni dehiscencia de la conjuntiva superior en los pacientes del grupo de fijación con sutura. En el grupo de fijación con cauterio, también se detectó un desplazamiento anterior de la plastia sobre el limbo en 3 pacientes (10.3%) (Figura 6) que

ocurrió desde el primer día postoperatorio y no progresó. El desplazamiento promedio fue de 0,5mm. La tasa acumulada de recurrencias del pterigion a 24 meses fue de 3.4% en ambos grupos.

Discusión

El pterigion es una de las patologías más frecuentes en oftalmología y requiere con frecuencia de un tratamiento quirúrgico, el cual debe buscar una reconstrucción anatómica y funcional, que lleven a la vez, a unos excelentes resultados estéticos y a una baja tasa de recurrencias. Hasta el momento, el uso de los autoinjertos limbo-conjuntivales es la técnica que mejor ha logrado dicho objetivo; pero con el inconveniente de un postoperatorio muy incómodo para el paciente. Por lo anterior, se han buscado alternativas quirúrgicas que conlleven a un menor discomfort en el postoperatorio.

Este estudio evaluó la efectividad de la fijación con cauterio del autoinjerto limbo-conjuntival en la cirugía de pterigion nasal primario en comparación con la técnica convencional de fijación con suturas, siendo clara la diferencia a favor del grupo de electrocauterio en términos del discomfort ocasionado a los pacientes en el postoperatorio ($p < 0.001$).

El grupo de fijación con cauterio demostró una tasa mayor de dehiscencia parcial de los bordes de la plastia ($p < 0.001$), dehiscencia de la conjuntiva superior ($p < 0.001$) y formación de granuloma ($p = 0.019$) al ser comparado con la técnica convencional. Sin embargo, observamos una disminución marcada de la tasa

de dehiscencias cuando empezamos a utilizar plastias más grandes y con menor cantidad de Tenon.

Observamos un avanzamiento redondeado de la conjuntiva sobre la córnea en el 10.3% de los pacientes del grupo de fijación con cauterio. Dicho desplazamiento anterior no se consideró una recurrencia por su morfología redondeada y diferente a la forma triangular observada en un pterigion recidivado, no producía discomfort y estuvo presente desde el primer día postoperatorio sin presentar variación en el seguimiento; sin embargo, es una condición no deseable desde el punto de vista estético.

En cuanto a la tasa de recurrencia (3.4%), fue la misma para ambos subgrupos, y similar a lo previamente reportado en la literatura para la técnica convencional de fijación con suturas.^{14, 22, 23}

En conclusión, la resección de pterigion nasal primario con autoinjerto limbo-conjuntival fijado con cauterio es una opción razonable de tratamiento, por ser efectiva, rápida, presentar una baja tasa de recurrencia y por ser definitivamente más confortable para los pacientes en el postoperatorio. Cuando se usa esta técnica, es importante obtener plastias un poco más grandes y realizar una remoción exhaustiva de la Tenon subyacente para evitar así, dehiscencia de los bordes de la plastia. Además, es recomendable posicionar la plastia 0.5 mm por detrás del limbo para que en caso de ocurrir un pequeño deslizamiento anterior de la misma no se generen resultados estéticos indeseables.

Figuras

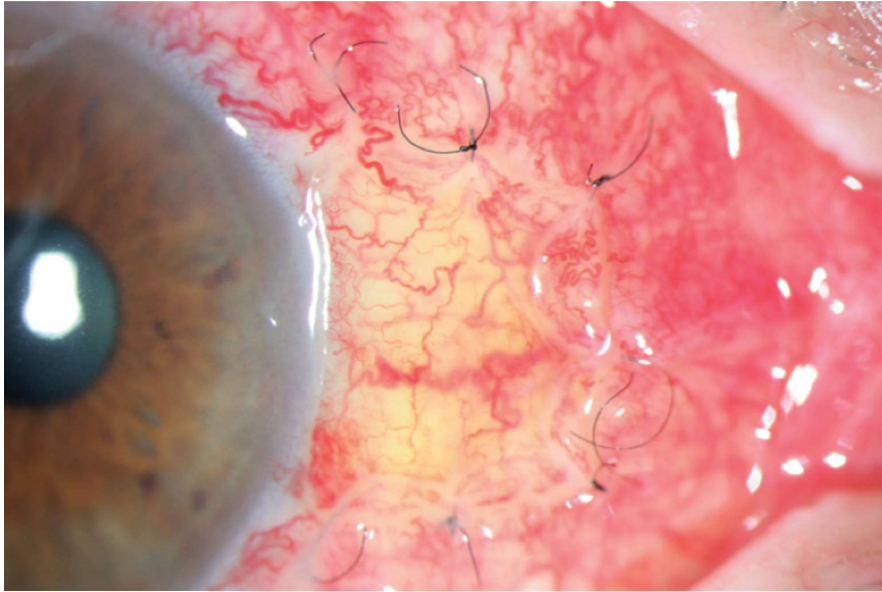


Figura 1. 8vo día postoperatorio de un paciente del grupo de fijación con suturas.

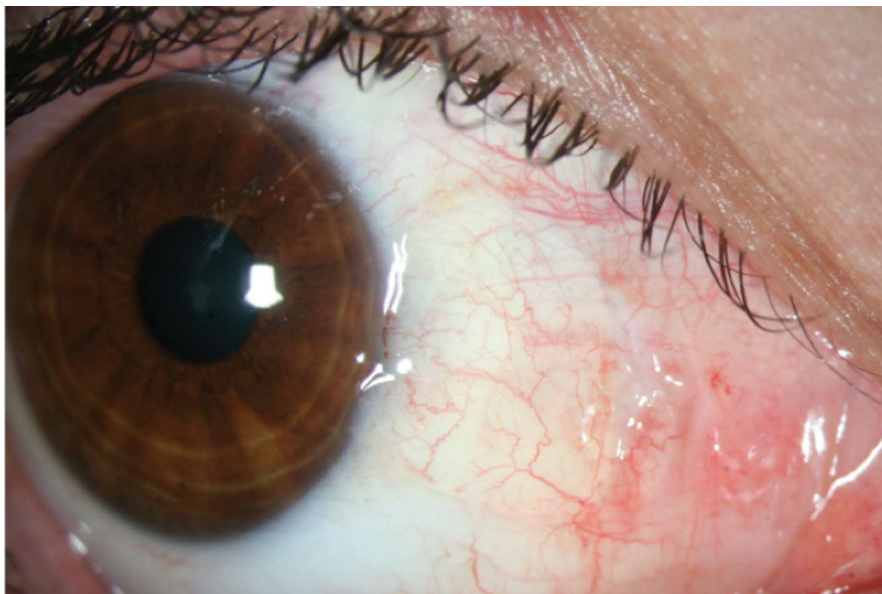


Figura 2. 8vo día postoperatorio de un paciente del grupo de fijación con cauterio.

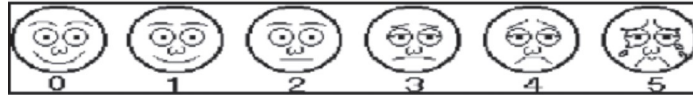

Figura 3. Escala análoga de discomfort postoperatorio.

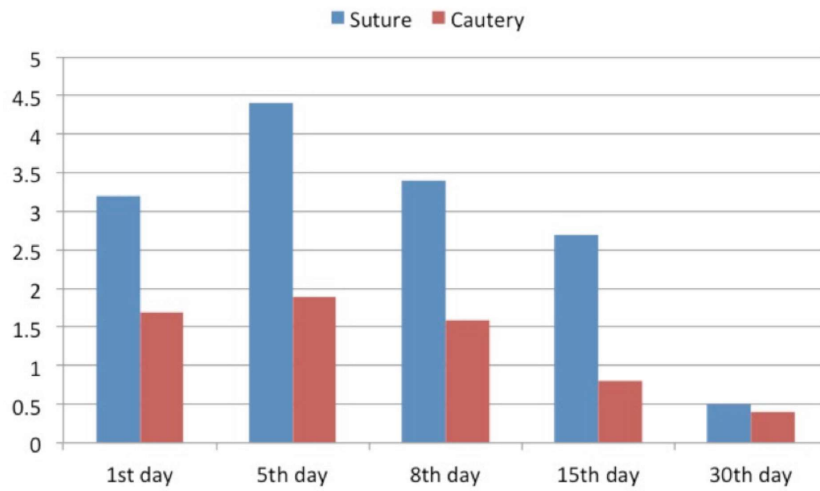


Figura 4.1. Comparación de los puntajes de discomfort postoperatorio entre los subgrupos de fijación con cauterio y de fijación con sutura.

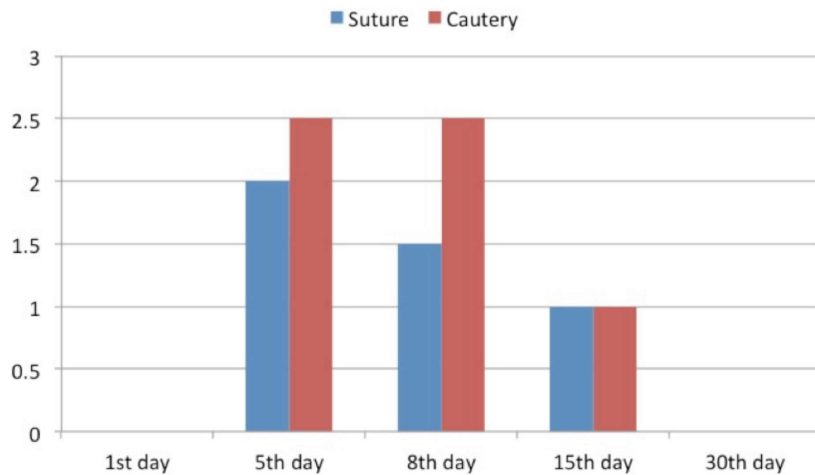


Figura 4.2. Comparación de los puntajes de edema de la plastia entre los subgrupos de fijación con cauterio y de fijación con sutura.

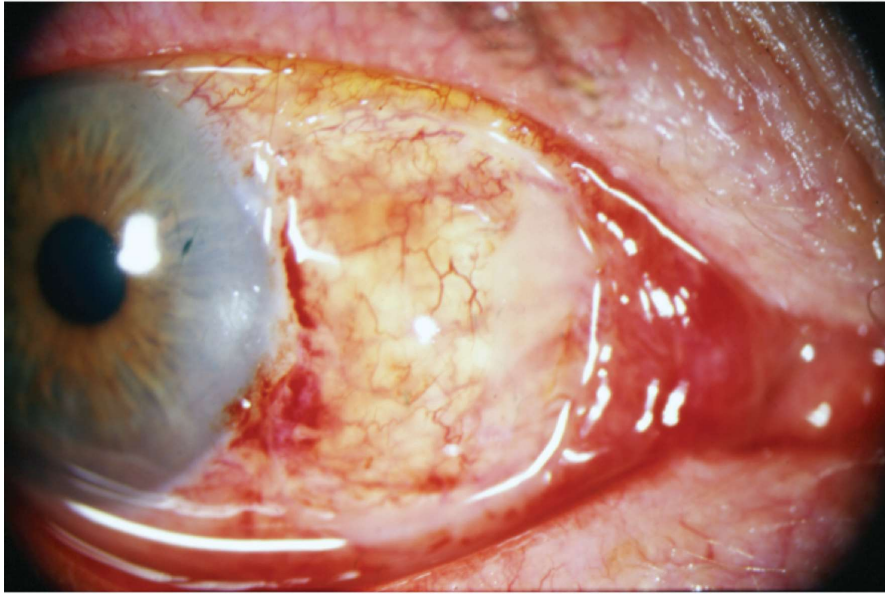


Figura 5. Dehiscencia del borde nasal de la plastia en un paciente del grupo de fijación con cauterio.

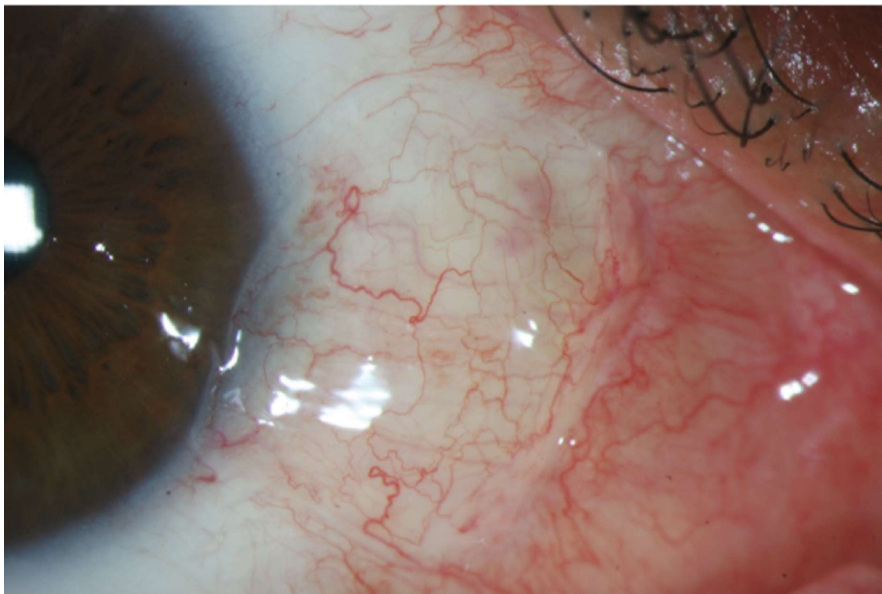


Figura 6. Avanzamiento redondeado de la conjuntiva sobre a córnea en un paciente del grupo de fijación con cauterio.

Bibliografía

1. Moran DJ, Hollands FC. Pterygium and ultraviolet radiation: a positive correlation. *Br J Ophthalmol* 1984; 68:343-6.
2. Taylor HR, West S, Muñoz B, Rosenthal FS, Bressler SB, Bressler NM. The long-term effects of visible light on the eye. *Arch Ophthalmol* 1992; 110: 99-104.
3. Shtein RM, Sugar A. Pterygium and Conjunctival Degenerations. In: Yanoff M, Duker J, editors. *Ophthalmology*, St. Louis: Elsevier; 2014, p. 203-205.
4. Chang RI, Ching S. Corneal and Conjunctival Degenerations. In: Krachmer JH, Mannis MJ, Holland EJ, editors. *Cornea*, Philadelphia: Elsevier Mosby; 2011, p. 901-917.
5. Ishioka M, Shimmura S, Yagi Y, Tsubota K. Pterygium and dry eye. *Ophthalmologica* 2001; 215:209-11.
6. Marcovich AL, Bahar I, Srinivasan S, Slomovic AR. Surgical Management of Pterygium. *Int Ophthalmol Clin* 2010; 50:47-61.
7. Hirst LW. The treatment of pterygium. *Surv Ophthalmol* 2003; 48:145-80.
8. Youngson RM. Recurrence of pterygium after excision. *Br J Ophthalmol* 1972; 56:120-5.
9. Jap A, Chan C, Lim L, Tan DT. Conjunctival rotation autograft for pterygium. An alternative to conjunctival autografting. *Ophthalmology* 1999; 106:67-71.
10. McCoombes JA, Hirst LW, Isbell GP. Sliding conjunctival flap for the treatment of primary pterygium. *Ophthalmology* 1994; 101:169-73.
11. Serrano F. Plastia conjuntival libre en la cirugía del pterigion. *Arch Soc Am Oftal Optom* 1977; 12:97-102.
12. Riordan-Eva P, Kielhorn I, Ficker LA, Steele AD, Kirkness CM. Conjunctival autografting in the surgical treatment of pterygium. *Eye (Lond)* 1993; 7:634-8.
13. Allan BD, Short P, Crawford GJ, Barret GD, Constable IJ. Pterygium excision with conjunctival autografting: an effective and safe technique. *Br J Ophthalmol* 1993; 77:698-701.
14. Mejía LF, Sanchez JG, Escobar H. Management of primary pterygia using free conjunctival and limbal-conjunctival autografts without antimetabolites. *Cornea* 2005; 24:972-5.
15. Masters JS, Harris DJ Jr. Low Recurrence Rate of Pterygium After Excision With Conjunctival Limbal Autograft: A Retrospective Study With Long-Term Follow-Up. *Cornea* 2015; 34:1569-72.
16. Marsit N, Gafud N, Kafou I, Mabrouk A, Alatiweel A, Abdalla S, et al. Safety and efficacy of human amniotic membrane in primary pterygium surgery. *Cell Tissue Bank* 2016; 17:407-12.
17. Mejía LF, Santamaría JP, García RA, et al. Efectividad y seguridad de la utilización de adhesivo de fibrina en cirugía de pterigion. *Rev. Sociedad Colombiana Oftalmología* 2004; 37: 149-59.
18. Malik KP, Goel R, Gupta A, Gupta SK, Kamal S, Mallik VK, et al. Efficacy of sutureless and glue free limbal conjunctival autograft for primary pterygium surgery. *Nepal J Ophthalmol* 2012; 4:230-5.
19. Vichare N, Choudhary T, Arora P. A comparison between fibrin sealant and sutures for attaching conjunctival autograft after pterygium excision. *Med J Armed Forces India* 2013; 69:151-5.
20. Xu F, Li M, Yan Y, Lu K, Cui L, Chen Q. A Novel Technique of Sutureless and Glueless Conjunctival Autografting in Pterygium Surgery by Electrocautery Pen. *Cornea* 2013; 32:290-5.
21. Reinoso S. Cirugía del pterigion mediante Aerorotor. *Arch Soc Am Oftal Optom* 1977; 12:109-30
22. Young AL, Leung GY, Wong AK, Cheng LL, Lam DS. A randomized trial comparing 0.02% mitomycin C and limbal conjunctival autograft after excision of primary pterygium. *Br J Ophthalmol* 2004; 88:995-7.
23. Martins TG, Costa AL, Alves MR, Chammas R, Schor P. Mitomycin C in pterygium treatment. *Int J Ophthalmol* 2016; 9:465-8.