

SCO

revista

Sociedad Colombiana de Oftalmología

Revista Sociedad Colombiana de Oftalmología
Volumen 47 - No. 1, Pág: 1 - 88 Enero - Marzo de 2014

Fundadores:

Mario Ortiz Gómez, MD
Mario Hoyos Botero, MD
Eduardo Arenas Archila, MD
Fundada en 1969
Periodicidad: Trimestral

Editor

Pedro Iván Navarro Naranjo MD
Bogotá, Colombia

Comité Editorial

Marcel Avila MD
Bogotá, Colombia
Giovanni Castaño Robayo MD
Bogotá, Colombia
Zoilo Cuéllar Sáenz MD
Medellín, Colombia
Gerson López Moreno MD
Cali, Colombia
Alexander Martínez Blanco MD, MSc
Cali, Colombia
Luis Fernando Mejía Echavarría MD
Medellín, Colombia
María Ximena Nuñez MD
Cali, Colombia
Andrés Rosas Apréaz MD
Bogotá, Colombia
Omar Fernando Salamanca
Libreros MD, MSc
Bogotá, Colombia

Revisores Internacionales

Eduardo Alfonso MD
Miami, USA
Gustavo Alvira MD
Guayaquil, Ecuador
Fernando Arévalo MD
Riyadh, Arabia Saudita
Sandra R. Montezuma MD
Minneapolis, USA
Félix Pérez MD
Caracas, Venezuela
Natalia Villate MD
Fort Lauderdale, USA
Fernando Ussa MD
Valladolid, España
Federico Vélez, MD
Los Angeles, USA

Diseño

Jaime Villamarín O.

Impresión

Canal Visual.E.U.

REVISTA SOCIEDAD COLOMBIANA DE OFTALMOLOGIA INFORMACION GENERAL

La Revista de la Sociedad Colombiana de Oftalmología se dedica a difundir los resultados de las investigaciones y conocimientos, por medio de la publicación de artículos originales que contribuyan al estudio de la Oftalmología y disciplinas relacionadas, y a su utilización como herramienta para mejorar la calidad de vida de la población. La audiencia de la revista la conforman los profesionales de la salud y otras profesiones que compartan intereses con la oftalmología.

La publicación se inició en 1969 y tiene una frecuencia trimestral (4 veces/año): Enero - Marzo/Abril - Junio/ Julio- Septiembre/Octubre- Diciembre.

La revista tiene una circulación de 1000 ejemplares y se envía gratuitamente a todos los oftalmólogos miembros de la S.C.O. y a entidades (sociedades, universidades, clínicas, hospitales) designadas por la junta de la S.C.O o el Consejo Editorial.

Tiene además un espacio en la página web de la sociedad: <http://www.socoftal.com/>
El Editor se reserva a rechazar cualquier publicidad por cualquier razón. El publicista es totalmente responsable de la pauta. El publicista debe indemnizar a la Revista en caso de pérdida, gasto, queja o problema que resulte de la publicidad, las cuales deben cumplir con las normas y regulaciones correspondientes.

Indexada por:

Índice Latinoamericano de Revistas Científicas y Tecnológicas - LATINDEX, (www.latindex.unam.mx) **Índice Nacional de Publicaciones Seriadas Científicas y Tecnológicas Colombianas PUBLINDEX categoría C.**

(www.colciencias.gov.co/divulgacion/publindex.html).

Literatura Latino-Americana y del Caribe en Ciencias de la Salud- LILACS.

Financiada por / Supported by
Sociedad Colombiana de Oftalmología
Bogotá, Colombia.

Agrupaciones de Especialidades Afiliadas a la Sociedad Colombiana de Oftalmología

Glaucoma Colombia

Presidente: Juan Camilo Parra MD

Asociación Colombiana de Retina y Vítreo (ACOREV)

Presidente: Catalina Montoya MD

Asociación Colombiana de Oftalmología Pediátrica y Estrabismo (ACOPE)

Presidente: Angela María Fernández Delgado MD

Asociación Colombiana de Córnea y Cirugía Refractiva (ASOCORNEA)

Presidente: Luis José Escaf Jaraba MD

Asociación Colombiana de Cirugía Plástica Ocular, Órbita y Oncología (ACPO)

Presidente: Angela María Dolmetsch Cuevas MD

Asociación Colombiana de Catarata y Cirugía Refractiva (ASOCCYR)

Presidente: Mauricio Uribe Amaya MD

Asociación Colombiana de Prevención de Ceguera (ASOPREC)

Presidente: Pablo Emilio Vanegas MD

Junta Directiva Sociedad Colombiana de Oftalmología 2012-2014

Presidente

Carlos Alberto Restrepo Peláez, MD

Vice-presidente

Ramiro Prada Reyes MD

Tesorero

Carlos Medina Siervo MD

Secretaria Ejecutiva

Angela María Fernández MD

Fiscal

Gabriel Ortiz Arismendi MD

Vocal

Alfonso Ucrós Cuéllar MD
Alberto Luis Díaz Díaz MD
Rolando Bechara Castilla MD
Mauricio Jaramillo Upegui MD
Jaime Velásquez O'Byrne MD

Presidente Electo 2014 - 2016

Roberto Baquero Haebler MD

Sociedad Colombiana de Oftalmología

Calle 98 No. 21-36 Oficina 701

Tels.: 635 1592 - 635 1598

Web site : www.socoftal.com

E-mail : revistasco@socoftal.com

Bogotá, Colombia

Unusual Outcomes in Corneal Collagen Crosslinking in Keratoconus

Evolución Inusual del Queratocono después de Entrecruzamiento de Colágeno Corneal - Serie de Casos

¹Abel Martínez Afanador MD
²Mónica Briceño Montoya MD

Introducción

El queratocono es una enfermedad degenerativa, no inflamatoria de la córnea que se instaura en la pubertad. Es progresiva en el 20% de los casos y tiene una incidencia en la población general de 1 por cada 2000 habitantes. ⁽²⁾ El *Crosslinking* o entrecruzamiento de colágeno corneal, cuya sigla aceptada es CXL (20), es una técnica novedosa para el manejo del queratocono que consiste en la alteración de la matriz colágena del estroma corneal mediante la creación de enlaces cruzados utilizando rayos UVA y riboflavina⁽¹⁾. Se han documentado numerosos eventos adversos a

Recibido: 08/27/13

Aceptado: 02/10/14

¹Médico Oftalmólogo,
Supra-Especialista en Córnea y Segmento Anterior.
Profesor Asistente Unidad de Oftalmología,
Hospital Universitario San Ignacio,
Pontificia Universidad Javeriana. Bogotá, Colombia
Email: abelmauricio@gmail.com

²Residente Oftalmología de III año,
Hospital Universitario San Ignacio.
Pontificia Universidad Javeriana Bogotá, Colombia

largo y corto plazo posterior a la realización de CXL, reportándose en la literatura una tasa de complicaciones (pérdida de 2 o más líneas en la tabla de Snellen) de 2.9% y una tasa de falla del procedimiento (progresión del queratocono) de 7.6%. Sin embargo, teniendo en cuenta ciertos parámetros de inclusión y exclusión podría ser posible que la tasa de complicaciones disminuya al 1%⁽⁸⁾. A continuación exponemos 2 casos donde los resultados muestran desenlaces no deseados.

Palabras Clave: Queratocono, CXL, haze corneal.

Abstract

Keratoconus is a degenerative non-inflammatory disease of the cornea with onset generally at puberty. It is progressive in 20% of cases and its incidence in the general population is reported to be about 1 in 2000.⁽²⁾ Corneal collagen cross-linking (CXL) is an innovative technique for the management of keratoconus. It is a strengthening technology, which alters the collagen matrix of the corneal stroma by creating riboflavin ultraviolet A (UVA)-induced crosslinks.⁽¹⁾ Several adverse events in short and long term have been reported after Cross-linking. It has been reported in the literature that the complication rate (percentage of eyes losing 2 or more Snellen lines) was 2.9% and the failure rate of CXL (percentage of eyes with continued progression) was 7.6%, however it is classified as a safe treatment that would yield a complication rate of approximately 1%, if it is indicated.⁽⁸⁾ We describe two cases which result in complications and not desired outcomes.

Key Words: keratoconus, CXL, corneal haze

Reporte de casos

Caso # 1

Paciente de 17 años quien consultó a clínica de córnea por progresión del astigmatismo. Traía topografía tipo Pentacam que mostraba queratocono grado 1 en ojo derecho y grado 2 en ojo izquierdo. Refracción y mejor agudeza visual corregida: OD: -2.00 -1.25 x 35: 20/25 OI: -2.25 -1.75 x 70: 20/30-2. Se prescriben lentes de contacto y se continúa observación. (Figura 1).

Reporte de Topografía:

Queratometría: OD: 43.6 / 45.7 x 31.6°

OI: 44.0 / 47.1 x 172.9°

Astigmatismo: OD: 2.1D OI: 3.1D

Asfericidad (Q): OD: -0.71 OI: -0.91

Elevación cara anterior: OD: +12μ OI: +13μ

Elevación cara posterior: OD: +26μ OI: +27μ

Paquimetría más delgada: OD: 525μ OI: 520μ

Queratometría máxima: OD: 44.7D OI: 45.5D

Índice KPD: OD: 1.4 OI: 1.9

La topografía por elevación Pentacam mostraba astigmatismo moderado con patrón de corbatín asimétrico inferior, asfericidad elevada, incurvamiento inferior y con índices positivos para queratocono en ambos ojos.

Asiste a control 8 meses después, en ese momento con lentes de contacto rígidos gas permeables. Mejor agudeza visual corregida: OD: 20/40 OI: 20/60. Pobre tolerancia de su lente ojo izquierdo. Trae topografía tipo Pentacam de control (suspensión de uso de lentes de contacto 2 semanas antes): (Figura 2).

Reporte de Topografía:

Queratometría: OD: 43.1 / 45.1 x 16.8°

OI: 44.5 / 47.9 x 173.4°

Astigmatismo: OD: 2.0D OI: 3.4D

Asfericidad (Q): OD: -0.59 OI: -0.87

Elevación cara anterior: OD: +11μ OI: +24μ

Elevación cara posterior: OD: +24μ OI: +51μ

Paquimetría más delgada: OD: 568μ OI 554μ

Queratometría máxima: OD: 47.9D OI: 51.4D

Índice KPD: OD: 1.2 OI: 1.6

El Pentacam muestra astigmatismo moderado, con patrón de corbatín asimétrico inferior y Queratocono AO. Belin Ambrosio positivo para ectasia AO. Comparación con examen previo muestra estabilidad de ojo derecho y progresión ojo izquierdo.

Se evidencia progresión de queratocono en ojo izquierdo por lo que se sugiere realización de CXL en ambos ojos. Se realiza procedimiento CXL convencional⁽⁶⁾ sin complicaciones según protocolo estandarizado. En el primer día post-operatorio se evidenció irregularidad epitelial central con edema estromal generalizado bilateral. Se dejó manejo con polietilenglicol, fluorometalona y gatifloxacina.

En el control del mes post-operatorio se encontró en ojo derecho, edema leve estromal central y en ojo izquierdo estrías centrales y queratitis punteada superficial (QPS) paracentral inferior.

Control post-operatorio 3 ½ meses: Paciente refiere diplopía. Se encontró a la biomicroscopía: OD: haze central G1, OI: escasas estrías centrales y haze G1 (según la clasificación de Fantes⁽¹⁵⁾). Remisión para adaptación de lentes de contacto y se formula Fluorometalona esquema descendente por un mes. Nuevo control en 15 días para refracción completa. Trae topografía: (Figura 3).

Reporte de Topografía:

Queratometría: OD: 38.6 / 43.4 x 19.5°

OI: 45.5 / 48.9 x 167.7°

Astigmatismo: OD: 4.8D OI: 3.4D

Asfericidad (Q): OD: -0.26 OI: -1.04

Elevación cara anterior: OD: +13μ OI: +21μ

Elevación cara posterior: OD: +101μ OI: +104μ

Paquimetría más delgada: OD: 354μ OI 282μ

Queratometría máxima: OD: 48.9 OI: 52.0

Índice KPD: OD: 6.8 OI: 3.6

En OD: reducción en 2 D de paquimetrías centrales, además de reducción marcada de paquimetría hasta 360μ. OI: aumento de 1 D en queratometrías centrales y reducción de paquimetría hasta 282μ. Nuevo control a los 6 meses del procedimiento inicial, refracción y mejor agudeza visual corregida: OD: -1.00 -1.25 x 180° 20/30 OI: -3.25 -0.75 x 180° 20/60 y persistía haze 0.5 OD, G1 OI⁽¹⁵⁾.

Diez meses después del procedimiento se encontró mejor agudeza visual corregida: OD: 20/25 -2, OI: 20/30-. Persistencia de haze corneal OD a G 0.5 y OI G 1. La paciente refería fluctuación de agudeza visual y momentos de pobre tolerancia de lente de contacto, especialmente en ojo izquierdo.

Trece meses después del procedimiento presenta mejor agudeza visual corregida: OD: 20/70 OI: 20/40. Las topografías mostraban estabilidad en las curvaturas y mayor paquimetría. (Figura 4).

Último control 19 meses después del procedimiento: refracción y mejor agudeza visual corregida: OD: -1.75 -0.75 x 15 para 20/50, OI: -3.00 -0.75 x 160 para 20/50. Biomicroscopía: OD: córnea clara, no queratitis. OI: estrías centrales, QPS central y haze G1. Trae topografías que no muestran progresión.

Después de descansar por 15 días los lentes de contacto y nueva refracción, se logro control de QPS y la nueva refracción mejoró a OD -1.50 -0.75 x 180 20/30 OI: -2.00 -2.00 X 180 20/50 (Figura 5).

Caso # 2

Paciente de 38 años quien consulta a clínica de córnea con antecedente de queratocono y realización de CXL en ambos ojos 9 meses antes (CXL convencional⁽⁶⁾). Trae reporte de refracción y topografía previa al procedimiento: Refracción y mejor agudeza visual corregida: OD: +1.00 - 1.00 x 75 20/20, OI: +0.75 - 3.50 x 130 20/20 -2.

Topografía previa al procedimiento (Figura 6).

Estas topografías muestran por curvaturas, queratocono grado 1 OD, grado 3 OI, con paquimetrías muy delgadas, incluso fuera de los parámetros establecidos para CXL en OI.

Trae resumen de historia clínica con refracción y mejor agudeza visual corregida 3 meses después del procedimiento: OD: +0.75 - 1.00 x 80 para 20/20, OI: +0.75 - 3.00 x 115 para 20/50. A los 10 meses la refracción y mejor agudeza visual corregida son OD: +4.50 -4.00 x 90 20/30 OI: +5.00 -6.00 x 90 20/50+. La topografía tomada 10 meses posteriores al procedimiento muestra: (Figura 7).

Reporte de Topografía: (26/06/2012)

Queratometría: OD: 43.2 / 47.0 x 47°

OI: 50.0 / 53.7 x133

Astigmatismo: OD: 3.8D OI: 3.7D

Asfericidad (Q): OD: -0.79 OI: +0.15

Elevación cara anterior: OD: +33μ OI: +54μ

Elevación cara posterior: OD:+ 78μ OI:+ 143μ

Paquimetría más delgada:OD: 386μ OI 293μ

Se observa disminución de las curvaturas en ambos ojos, OD cambio del eje y disminución del meridiano más curvo 1.5 D. La paquimetría en OD disminuyó en 55μ. El OI muestra una reducción significativa de la curvatura en los 2 meridianos, siendo en el más curvo de 4.8 D. La paquimetría disminuyó en 91μ.

Último control 18 meses después del procedimiento con reporte de refracción y mejor agudeza visual de: OD: +3.50-3.00 x 90 para 20/30, OI: -1.75 - 1.00 x 125 para: 20/50. En lámpara de hendidura se observa OD córnea clara; OI haze G1 paracentral inferior en área de 3mm, más esbozo de estrías de Vogt. (Figura 8).

Reporte de Topografía: (07/02/2013)

Queratometría: OD: 47.3 / 44.3 x 47.8°

OI: 52.8 / 50.0 x128.4°

Astigmatismo: OD: 3.0D OI: 2.7D

Asfericidad (Q): OD: -0.37 OI: -0.12

Elevación cara anterior: OD: +6μ OI: +22μ

Elevación cara posterior: OD:+ 33μ OI:+ 64μ

Paquimetría más delgada:OD: 409μ OI 325μ

Queratometría media: OD: 45.8 OI: 51.4

Índice KPD: OD: 2.4 OI: 2.4

Se deja nueva fórmula de gafas, control en 6 meses (Foto 1).

Discusión

El queratocono es una enfermedad degenerativa, no inflamatoria de la córnea que se instaura en la pubertad. Es progresiva en el 20% de los casos y tiene una incidencia en la población general de 1 por cada 2000 habitantes⁽²⁾. El curso de la enfermedad varía entre astigmatismo irregular leve a déficit

visual severo por el incremento en curvatura y alteración de la matriz colágena corneal. La degeneración causada por el queratocono lleva a alteraciones biomecánicas de causas desconocidas donde la configuración tridimensional de las lamelas colágenas del estroma es diferente al de una cornea normal⁽³⁾.

Según el estadio al hacer el diagnóstico, las opciones en el manejo son diferentes, ofreciéndole al paciente desde sólo observación y uso de gafas o lentes de contacto, hasta tratamientos como CXL, implante de segmentos intracorneales, queratoplastia o procedimientos combinados.

Una de las clasificaciones más usadas para queratocono es la de Amsler Krumeich, la cual categoriza la patología según estadios de severidad de la siguiente manera:⁽¹³⁾

Estadio I

Elevación excéntrica

Miopía o astigmatismo inducido < 5.00D

Queratometría promedio < 48.00D

Estadio II

Miopía o astigmatismo inducido entre 5.00 – 8.00D

Queratometría promedio < 53.00D

Ausencia de leucomas

Grosor corneal central > 400 μ

Estadio III

Miopía o astigmatismo inducido entre 8.00 – 10.00D

Queratometría promedio > 53.00D

Ausencia de leucomas

Grosor corneal central entre 300-400 μ

Estadio IV

Refracción no realizable

Queratometría promedio > 55.00D

Leucomas centrales

Grosor corneal central mínimo: 200 μ

El CXL es una técnica novedosa para el manejo del queratocono, que consiste en la alteración de la matriz colágena del estroma corneal mediante la creación de enlaces cruzados utilizando rayos UVA y riboflavina. El procedimiento fue desarrollado en la Universidad Tecnológica de Dresden al final de los años 90. El primer estudio en humanos, realizado en Alemania, fue publicado en el 2003. Luego se realizaron estudios en Australia e Italia que confirmaron los resultados publicados previamente y por último se iniciaron ensayos en Estados Unidos por la Drug and Food Administration (FDA) en 2008, dándole el estatus de “orphan drug” para queratocono y ectasia post LASIK⁽¹⁾.

Las indicaciones para la utilización de la técnica de CXL están limitadas a desordenes de adelgazamiento corneal y procesos de “melting” corneal:

- Queratocono en progresión (siendo esta la indicación más común)⁽¹⁾
- Degeneración marginal pelúcida y queratectasia iatrogénica post LASIK, tanto como profilaxis o tratamiento posterior^(4, 6).
- Úlceras corneales siempre y cuando el grosor residual sea de 400micras para evitar que la radiación llegue al endotelio, cristalino, iris o retina⁽¹⁷⁾.
- Queratopatía bulosa⁽¹⁸⁾.

La técnica del CXL convencional consiste en el uso de riboflavina y luz UVA para inducir entrecruzamiento foto-oxidativo del colágeno⁽⁵⁾. Luego de una abrasión corneal de 9mm de diámetro se aplican gotas de riboflavina al 0.1% en dextran al 20% sobre la córnea cada 3 - 5 minutos por 30 minutos. Usando inspección bajo lámpara de hendidura, el cirujano debe asegurarse de ver riboflavina en la cámara anterior antes de aplicar rayos UV. Luego se

expone la córnea a luz UV, a 5 cm de distancia, con una longitud de onda de 379nm y una irradiación de 3mW/cm² por un tiempo total de 30 minutos. Esto corresponde a una dosis total de 3.4J o una exposición de irradiación de 5.4J. El rayo de luz UV tiene un diámetro de 7 - 9mm. Durante el tiempo de irradiación la córnea es bañada con solución de riboflavina/dextran cada 5 minutos.^(6, 16)

Para evitar el posible daño endotelial, del cristalino y retina, generados por la acción directa de los rayos UVA y por radicales libres (fototérmico), Spörl y colaboradores describieron las siguientes medidas de seguridad: 1. Remoción del epitelio corneal para permitir una distribución de la riboflavina más homogénea. 2. La solución de riboflavina al 0.1% se debe aplicar 30 minutos previos a la exposición con rayos UVA y durante el procedimiento. 3. La radiación se debe hacer a 3mW/cm² con una longitud de onda de 370nm de forma homogénea. 4. La córnea debe tener al menos 400micras para proteger el endotelio⁽⁶⁾.

Se han documentado numerosos eventos adversos a largo y corto plazo posterior a la realización de CXL. Estos se pueden catalogar en primarios dados por una inadecuada aplicación de la técnica o inclusión incorrecta del paciente, o secundarios relacionados con lentes de contacto terapéuticos, pobre higiene o alteraciones de la superficie corneal previas sin diagnosticar. Entre las complicaciones se describen⁽⁷⁾:

- Infección o úlcera posoperatoria.
- Haze Corneal. Se considera que la presencia de edad avanzada, queratocono grado III o IV, y patrón reticular de microestrias estromales son factores de riesgo para el desarrollo de esta entidad
- Daño endotelial.
- Infiltrados estériles periféricos.

- Reactivación herpética.
- Falla del tratamiento, se define como progresión del queratocono posterior al tratamiento.

En un estudio realizado por Koller y colaboradores, se encontró que de 117 ojos estudiados el 7.6% presento progresión de la enfermedad y 2.9% pérdida de 2 líneas o más en la tabla de Snellen⁽⁸⁾. En el estudio realizado por Mazzota y cols solo 5 pacientes sufrieron de opacidad corneal, la cual fue transitoria y adecuadamente tratada con corticoesteroides⁽¹¹⁾. Goldich y colaboradores concluyeron después de 2 años de seguimiento que posterior al crosslinking se logra estabilización en la progresión del queratocono⁽⁹⁾.

Se concluye que la probabilidad de presentar complicaciones, siempre y cuando se tengan en cuenta parámetros de inclusión claros (< 35 años y agudeza visual lejana corregida < 20/25), es de 1%, lo que hace que este procedimiento sea considerado seguro^(7,8). Raiskup y colaboradores también recomiendan que para evitar el haze corneal es mejor realizar el procedimiento en corneas menores de 55.00D de curvatura⁽¹⁹⁾.

Normalmente en los pacientes sometidos a CXL la repoblación de queratocitos en el estroma tratado se inicia al mes del tratamiento y se completa a los 6 meses⁽¹²⁾. Sin embargo en un estudio realizado por Mesmmer y colaboradores, el cual tenía como objetivo presentar hallazgos de microscopia electrónica e inmunohistoquímicos posterior a la realización de CXL, se encontraron recuentos de queratocitos disminuidos de 5 - 30 meses posterior al procedimiento, hallazgos no congruentes con estudios realizados en animales y estudios de microscopia confocal *in vivo* en humanos. Por lo tanto concluyeron que la pérdida de queratocitos a largo plazo es una consecuencia grave de este procedimiento que requiere mayor investigación.⁽¹⁰⁾

Conclusión

Yakov y cols concluyeron que tratar el queratocono progresivo con CXL, conlleva a aplanamiento corneal gradual con mejoría lenta pero significativa de la mejor agudeza visual corregida durante los siguientes 24 meses. Adicionalmente encontraron aplanamiento del meridiano más curvo de la córnea por 2.4D en promedio⁽⁹⁾. Compararon sus resultados con estudios realizados previamente por Wollensak y cols quienes reportaron disminución de la queratometría máxima en 2.01D⁽⁴⁾, Vinciguerra y cols quienes reportaron una reducción promedio de la queratometría máxima de 1.3D luego de dos años de seguimiento⁽¹⁴⁾ y Raiskup – Wolf y cols quienes reportaron una disminución del meridiano más curvo en 1.9D luego de dos años de seguimiento⁽³⁾. Estos resultados no concuerdan con los casos reportados por nosotros en los que se puede apreciar:

Caso 1: después de año y medio

Ojo Derecho:

Disminución de 1.5 D en el meridiano más plano con cambio de 32° en el eje.

Disminución de 1 línea de visión de mejor agudeza visual corregida

Pérdida de 104 micras de espesor central

Ojo Izquierdo

Aumento de 0.7D en meridiano más plano y 1.8D en meridiano más curvo

Disminución de 2 líneas de visión de mejor agudeza visual corregida

Pérdida de 72 micras de espesor central

Adicionalmente se encuentra persistencia del haze y estrías de Vogt que no estaban presentes previo al procedimiento.

Caso 2: Después de año y 8 meses

Ojo Derecho:

Disminución de 1D en cada meridiano

Disminución de 3 líneas de visión de mejor agudeza visual corregida

Pérdida de 32 micras de espesor central

Ojo Izquierdo

Disminución de 8.5 D en meridiano más curvo

Disminución de 2 líneas de visión de mejor agudeza visual corregida

Pérdida de 67 micras de espesor central

Los estudios encontrados presentan el CXL como un procedimiento poco invasivo, con baja tasa de eventos adversos y fallas; sin embargo, se observan complicaciones primarias en casos de una incorrecta aplicación de la técnica o inclusión de pacientes.

Hasta hace solo 2 años las revisiones en la literatura reportaban que el CXL continuaba en investigación para determinar si podría frenar, estabilizar o incluso revertir la progresión de la ectasia corneal. La evolución en este tipo de procedimiento no es siempre la misma. Aunque existen numerosos reportes donde se describen adecuados resultados refractivos e incluso histológicos en el tiempo, puede haber variación según el paciente, el grado de queratocono, la técnica, los parámetros usados o simplemente por diferencias biológicas que no se describen en las evaluaciones previas.

En nuestros 2 pacientes (4 ojos evaluados) vemos como la disminución en la paquimetría fué la regla, situación que limita en este momento opciones como implante de segmentos intracorneales y dejan sólo como opción queratoplastia en caso de continuar progresión. El segundo elemento encontrado como no favorable fué la pérdida de líneas de visión en 3 de los 4 ojos, situación que no deseamos en

ninguna intervención ocular. En casos con queratocono con mejor agudeza visual corregida de 20/25 y progresión de los parámetros descritos para la patología, sugerimos no realizar el procedimiento ya que como se muestra en nuestros casos y los descritos en la literatura⁽⁸⁾, se pueden perder líneas de visión.

En el primer caso donde se indicó CXL a un paciente con queratocono G1 por progresión en uno de sus ojos, vemos que en el post-operatorio presenta queratocono G2 ambos ojos con pobre tolerancia al lente de contacto. Haciendo un análisis retrospectivo del caso, consideramos que solo debimos operar el ojo izquierdo en el cual pudimos documentar progresión de la enfermedad. No recomendamos realizar CXL en casos que no estén progresando.

Nuestro interés en compartir estos resultados es reportar complicaciones que se

pueden presentar con este procedimiento, el cual es bastante popular en nuestra práctica y es considerado por muchos oftalmólogos como inocuo. A pesar de estar estandarizado en las clínicas donde se realiza, se deben tomar todas las precauciones y medidas posibles, además de regirse a los tiempos de tratamiento indicados. Después de pocos minutos de aplicación de riboflavina (solución hipertónica al mezclarse con dextran 70) y de exposición continua a luz UV, podemos lograr paquimetrías bajas por deshidratación de la córnea, que podrían no solo lesionar el estroma profundo sino también el endotelio.

No pretendemos con esta descripción juzgar negativamente el CXL, pero si exponemos resultados no deseados en pacientes en donde se debió ser más rígido en las indicaciones a pesar de ser un procedimiento estandarizado.

Figuras

Caso Clínico 1

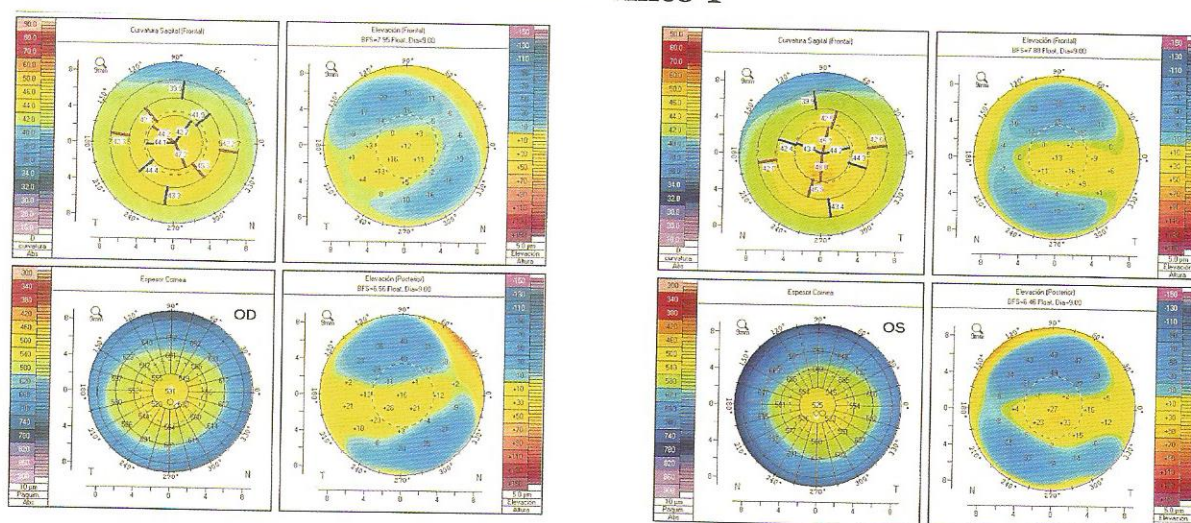


Figura 1

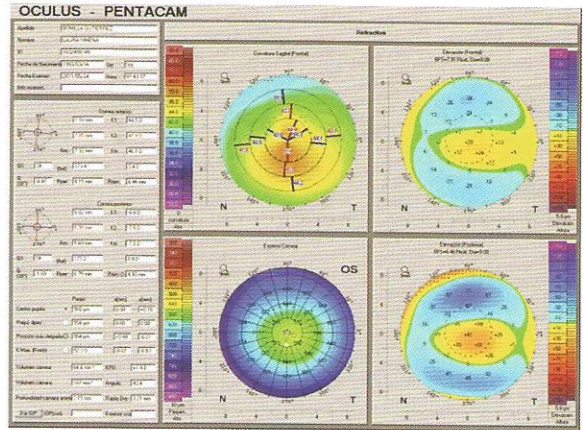
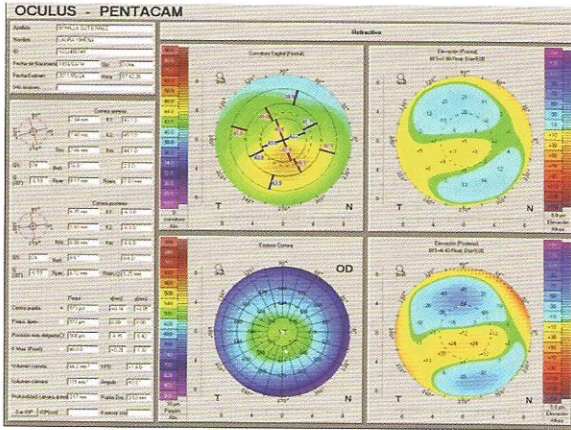


Figura 2

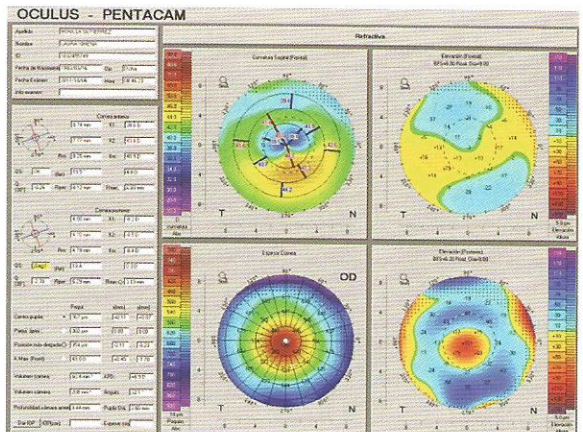
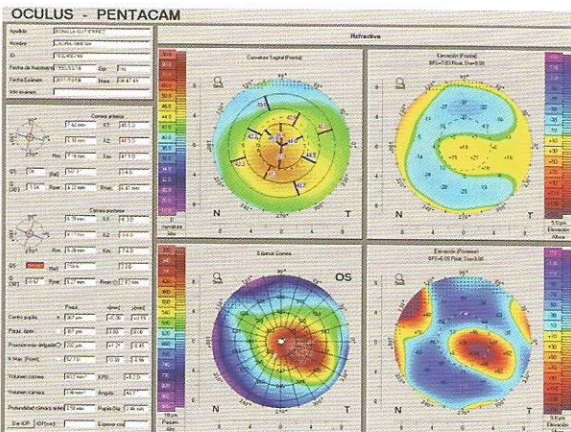


Figura 3

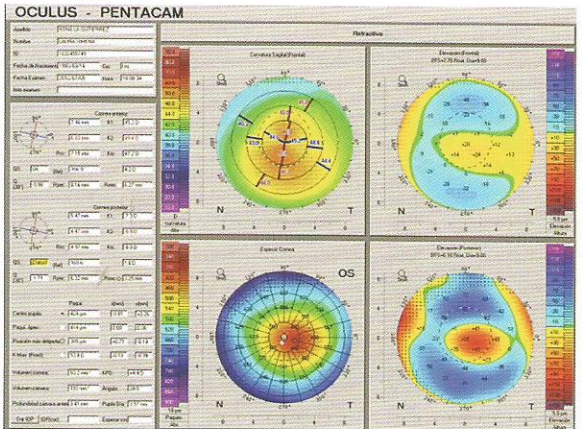
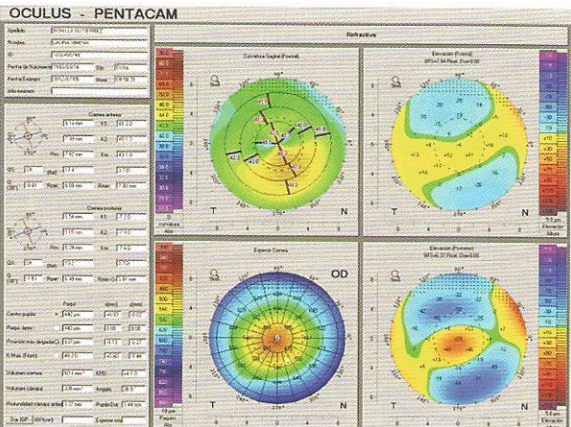


Figura 4

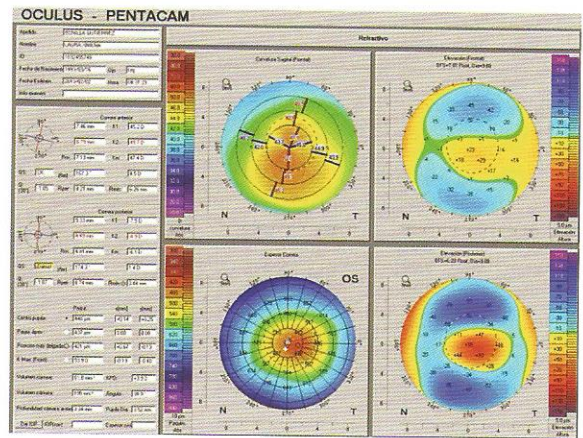
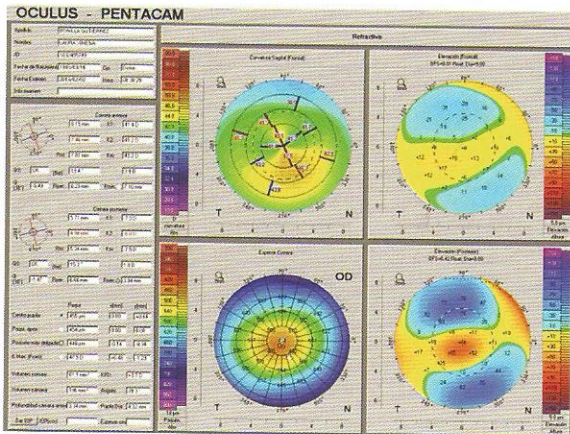


Figura 5

Caso Clínico 2

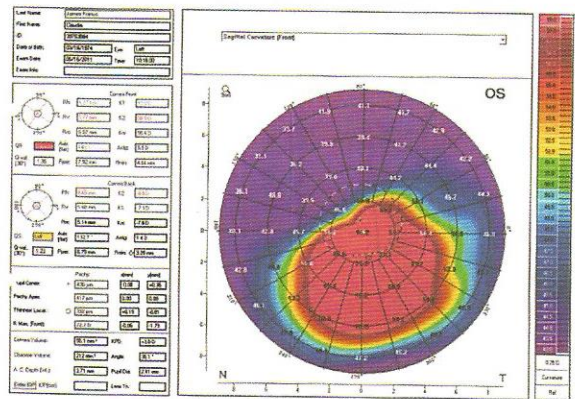
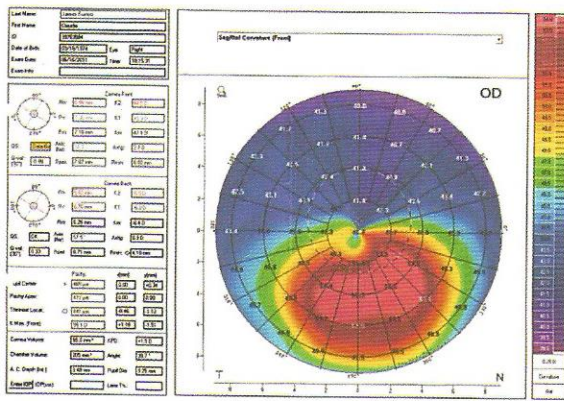


Figura 6

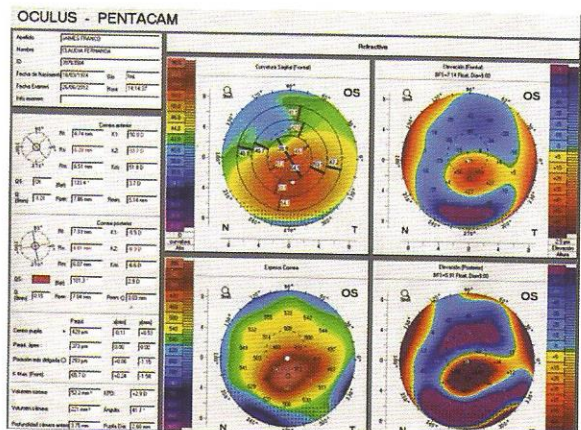
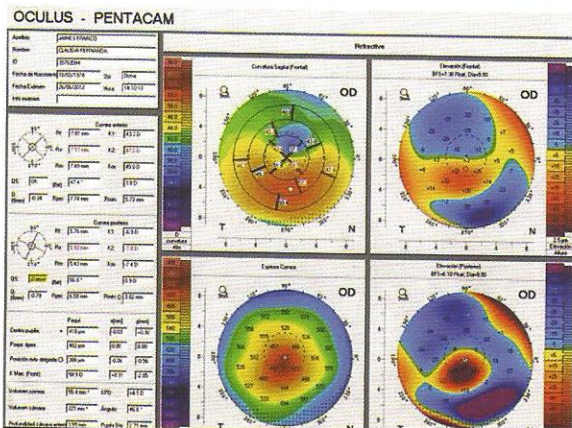


Figura 7

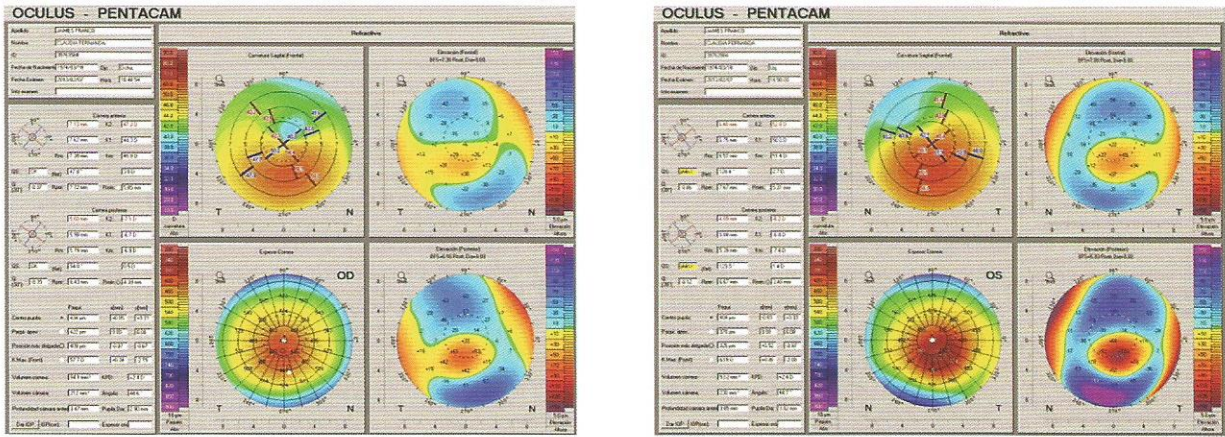


Figura 8

Fotos

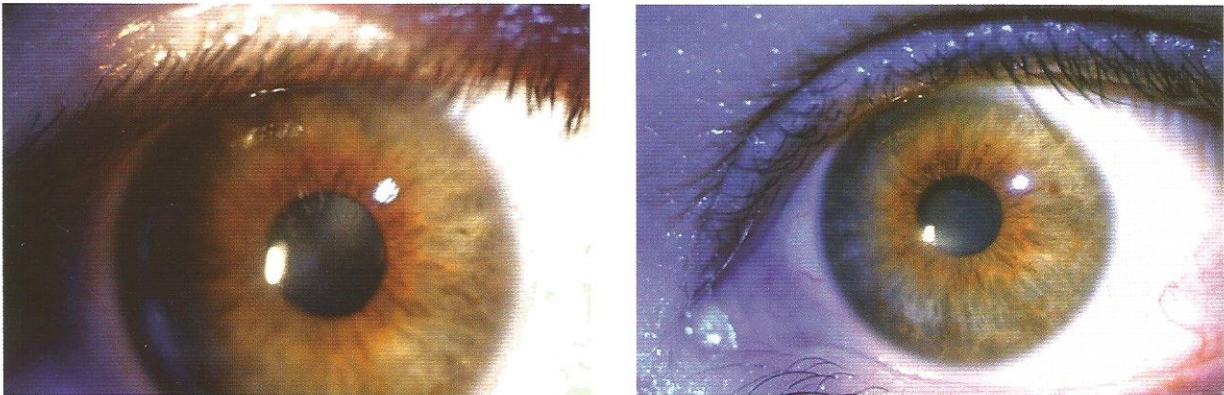


Foto 1

Bibliografía

1. Suri K, Hammersmith K, Nagra P. Corneal collagen cross-linking: ectasia and beyond. *Current Opinion of Ophthalmology* 2012; 23:280–287
2. Caporossi A, Baiocchi S, Mazzotta C, Traversi C, Caporossi T. Parasurgical therapy for keratoconus by riboflavin–ultraviolet type A rays induced cross-linking of corneal collagen. *Journal of Cataract and Refractive Surgery* 2006; 32:837–845
3. Raiskup-Wolf F, Hoyer A, Spoerl E, Pillunat L. Collagen crosslinking with riboflavin and ultraviolet-A light in keratoconus: Long-term results. *Cataract Refractive Surgery* 2008; 34:796–801
4. Wollensak G, Spoerl E, Seiler T. Riboflavin/ Ultraviolet-A–induced Collagen Crosslinking for the Treatment of Keratoconus. *American Journal of Ophthalmology*. Vol 135, 5. Mayo 2003
5. Chemma A, Mozayan A, Chana P. Corneal Collagen Crosslinking in Refractive Surgery. *Current Opinion in Ophthalmology*, Volumen 23 , Número 00, Mes 2012
6. Spoerl E, Mrochen M, Sliney D, Trokel S, Seiler T, Safety of UVA–Riboflavin Cross-Linking of the Cornea. *Cornea* 2007;26:385–389
7. Dhawan S, Rao K, Natrajan S. Complications of Corneal Collagen Cross-Linking, *Journal of Ophthalmology* Volume 2011, Article ID 869015.
8. Koller T, Mrochen M, Seiler T. Complication and failure rates after corneal crosslinking. *J Cataract Refract Surg* 2009; 35:1358–1362
9. Goldich Y, Marcovich A, Barkana Y, Mandel Y, Hirsh A, Morad Y, Avni I, Zadok D. Clinical and Corneal Biomechanical Changes After Collagen Cross-Linking With Riboflavin and UV Irradiation in Patients With Progressive Keratoconus: Results After 2 Years of Follow-up. *Cornea* 2012;31:609–614
10. Messmer E, Meyer P, Herwig M, Loeffler K, Schirra F, Seitz B, Thiel M, Reinhard T, Kampik A, Auw-Haedrich C. Morphological and Immunohistochemical Changes After Corneal Cross-Linking. *Cornea* 2012;0:1–7
11. Mazzotta C, Traversi C, Baiocchi S, Caporossi O, Bovone C, Sparano MC, Balestrazzi A, Caporossi A. Corneal Healing After Riboflavin Ultraviolet-A Collagen Cross-Linking Determined by Confocal Laser Scanning Microscopy in Vivo: early and late modifications. *American Journal of Ophthalmology*. October 2008, vol. 146, no. 4, 527 – 533
12. Seiler t, Hafezi F. Corneal Cross-Linking–Induced Stromal Demarcation Line, *Cornea*, Volume 25, Number 9, October 2006
13. Ishii R, Kamiya K, Igarashi A, Shimizu K, Utsumi Y, Kumanomido T. Correlation of Corneal Elevation With Severity of Keratoconus by Means of Anterior and Posterior Topographic Analysis. *Cornea* , Volume 0, Number 0, Month 2012
14. Vinciguerra P, Albè E, Trazza S, Seiler T Epstein D. Intraoperative and Postoperative Effects of Corneal Collagen Cross-linking on Progressive Keratoconus. *ARCH OPHTHALMOL/VOL 127 (NO. 10), OCT 2009*
15. K. D. Hanna, Y. M. Pouliquen, G. O. Waring, M. Savoldelli, F. Fantès, and K. P. Thompson, “Corneal wound healing in monkeys after repeated excimer laser photorefractive keratectomy,” *Archives of Ophthalmology*, vol. 110, no. 9, pp. 1286–1291, 1992.
16. G. Wollensak, “Crosslinking treatment of progressive keratoconus: new hope,” *Current Opinion in Ophthalmology*, vol. 17, no. 4, pp. 356–360, 2006.
17. Iseli H, Thiel M, Hafezi F, Kampmeier J, Seiler T. Ultraviolet A/Riboflavin Corneal Cross-linking for Infectious Keratitis Associated With Corneal Melts. *Cornea*, Volume 27, Number 5, June 2008
18. G. Wollensak, H. Aurich, C. Wirbelauer, and D. T. Pham, “Potential use of riboflavin/UVA cross-linking in bullous keratopathy,” *Ophthalmic Research*, vol. 41, no. 2, pp. 114–117, 2009.
19. F. Raiskup, A. Hoyer, and E. Spoerl, “Permanent corneal haze after riboflavin-UVA-induced cross-linking in keratoconus,” *Journal of Refractive Surgery*, vol. 25, no. 9, pp. S824–S828, 2009.
20. RR Krueger, M Morchen. Introduction to the proceedings of the Third International Congress of Corneal Cross Linking. *J Refract Surg*. 2008 Sep;24(7):S7 13 – 4.